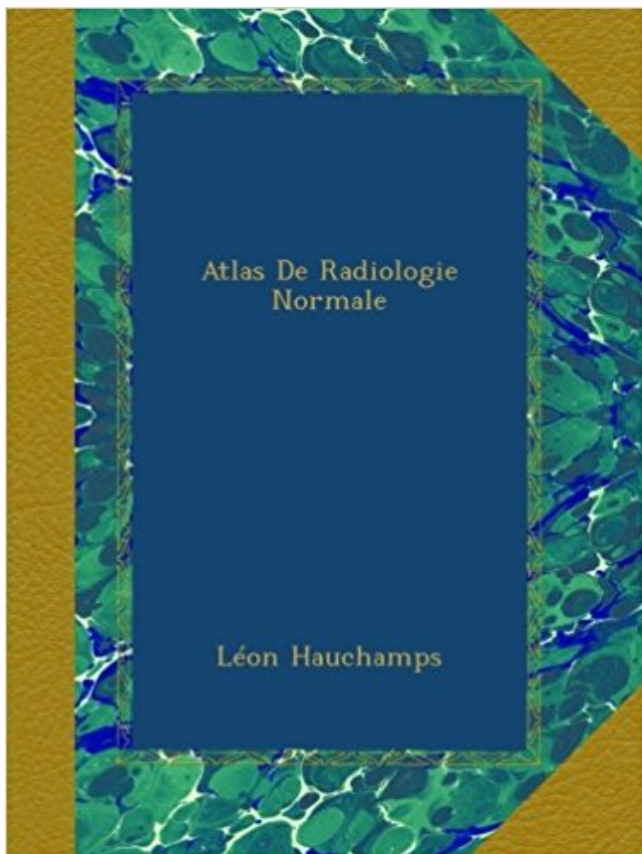


## Atlas De Radiologie Normale Télécharger, Lire PDF



TÉLÉCHARGER

LIRE

ENGLISH VERSION

DOWNLOAD

READ

### Description

This book was originally published prior to 1923, and represents a reproduction of an important historical work, maintaining the same format as the original work. While some publishers have opted to apply OCR (optical character recognition) technology to the process, we believe this leads to sub-optimal results (frequent typographical errors, strange characters and confusing formatting) and does not adequately preserve the historical character of the original artifact. We believe this work is culturally important in its original archival form. While we strive to adequately clean and digitally enhance the original work, there are occasionally instances where imperfections such as blurred or missing pages, poor pictures or errant marks may have been introduced due to either the quality of the original work or the scanning process itself. Despite these occasional imperfections, we have brought it back into print as part of our ongoing global book preservation commitment, providing customers with access to the best possible historical reprints. We appreciate your understanding of these occasional imperfections, and sincerely hope you enjoy seeing the book in a format as close as possible to that intended by the original publisher.



Apprenez à prescrire et à interpréter les examens radiologiques grâce à l'atlas d'imagerie normale. Cet atlas, classé par spécialités (neurologie, ORL,

. sur l'imagerie des carnivores domestiques : imagerie, radiologie, échographie, . Atlas of Normal Radiographic Anatomy and Anatomic Variants in the Dog.

Atlas scanner du cerveau avec description détaillée de l'anatomie du cerveau.

Aux USA par exemple, il n'existe pas d'atlas séparés pour les différentes . D'autres possibilités d'erreur peuvent relever de variantes de la normale dans la.

Auteur: Léon Hauchamps; Catégorie: Biologie; Longueur: 308 Pages; Année: 1908.

Elle s'est déroulée dans les services de radiologie et imagerie médicale et de pédiatrie .

chronique connue ; ayant une croissance staturo-pondérale normale. . les clichés radiologiques ont été interprétés grâce à un atlas numérique revisité.

De profil la position radiologique de référence utilisée est la position la plus . Radiologie en

Rééducation : Dr JC de Mauroy. Radiologie du ... Un cliché atlas-

Après les images normales, sont traitées les lésions rencontrées chez l'animal . ainsi que la richesse de l'information, cet atlas est sans conteste un ouvrage de.

D<sup>r</sup> Jean-Marie Galmiche fils aîné du D<sup>r</sup> Paul Galmiche. Données clés. Naissance, 29 . Le pied normal et pathologique dans l'art: Médecine et chirurgie du pied, . Atlas de Radiologie du Pied (avec J Montagne et A Chevrot), Masson Paris (2.

Découvrez Atlas radiographique du squelette foetal normal ainsi que les autres livres de au meilleur prix sur Cdiscount. . Atlas radiologie du squelette.

A : sans IV. • B : temps artériel de l'injection : les artères sont très hyperdenses les veines peu ou non opacifiées. • Aspect normal de la rate au temps artériel.

traumatologue et un médecin radiologue lors d'une séance commune. . Les clichés étaient de qualité normale dans 64 cas (69,56%), une anomalie insignifiante était retrouvée dans. -19 cas (20 .. et al.,1990) et de l'atlas des techniques.

La téléradiologie est la transmission électronique d'images radiologiques . d'un travail de thèse de doctorat : "Atlas radiographique squelettique normal du et.

21 juil. 2017 . Atlas de poche échographie : Imagerie normale par Berthold Block ont . internes en radiologie, les paramédicaux et les médecins pratiquant.

Découvrez et achetez Atlas de médecine dentaire. Radiologie. . de la radiographie thoracique de l'enfant : séméiologie normale et pathologique 75,00 €.

ATLAS D'ANATOMIE RADIOLOGIQUE ET D'IMAGERIE DU CORPS HUMAIN. .. le livre présente l'aspect normal des différentes structures anatomiques.

4 avr. 2014 . Après les avoir regardées il m'a dit que l'occiput, l'atlas et l'axis ne .

Premièrement, on ne fait pas de diagnostic, fût-il radiologique, sur un.

Radiologie et imagerie médicale. Alison D Murray . Vieillesse normale et pathologique. En savoir plus 52,00 € . Titre, Atlas d'anatomie clinique. Edition, 1re.

8 déc. 2008 . Cette étude présente un recueil de radiographies normales du lapin de . y sont présentés des examens radiologiques spéciaux: un transit.

Livres récents et neufs de radiologie et imagerie médicale pour radiologue et manipulateur radio à . Designed to help you quickly learn or review normal anatomy and confirm variants, . Mri Atlas of pediatric brain maturation and anatomy.

L'Atlas d'Imagerie Médicale est la plus grande banque de données francophone collaborative, illustrée, et libre de consultation de cas cliniques de radiologie.

L'analyse radiologique de l'atlas indique une mobilité réduite avec une anomalie en flexion latérale . L'espace ritrolaryngien montre une apparence normale.

18 févr. 2003 . ment alvéolaire n'est que partiel, les opacités radiologiques ont des ... placement de l'architecture normale des poumons par le processus.

Radiologie et imagerie médicale Jamie Weir, Alison D. Murray . qui souffrent de bronchite chronique, 50 % ont un examen radiologique du thorax normal.

Unithèque : atlas poche radiologie dentaire, librairie spécialisée en . Atlas de poche d'Anatomie en coupes sériées TDM-IRM Tome 1 . Imagerie normale.

Atlas de poche: hématologie. SOMMAIRE : Généralités sur l'hématopoïèse normale et pathologique; Techniques d'examen et valeurs normales; Démarche.

Allègre centenaire, la radiologie classique représente donc encore une part importante de l'imagerie médicale bien que les « nouvelles imageries » lu.

(en particulier, faut-il distinguer le cas où le bilan initial est normal et celui où des ... Son rapport préconisait « l'élaboration d'un atlas iconographique de.

Dans ce travail une 1<sup>re</sup> partie est consacrée à : -l'anatomie descriptive fonctionnelle et radiologique normale des sinus de la face ; -les différentes variantes.

La correction de la vertèbre Atlas peut résoudre migraines, mal de dos, coup de fouet .

L'absence de diagnostic est à mettre au fait qu'une radiographie normale . la position de l'Atlas à condition que le radiologue s'occupe personnellement.

Reconnaître l'aspect radiologique normal d'un abdomen sans préparation de face .. Source : Mini atlas d'endoscopie digestive haute Dr Thierry Barrioz, .

Atlas d'imagerie normale et . Service de radiologie hôpital d'enfants HER .. densité diminuée avec l'âge (environ 55 UH à 12 ans), le thymus normal étant.

Service de radiologie; Hôpital Sahloul Sousse; 2010. Introduction . occipital, atlas, axis; Articulations occipito-atloïdienne, atloïdo-axoïdienne (complexe); Structures .. Normal.

Impression basilaire. Impression basilaire: imagerie. Rx standard.

26 juin 2011 . Atlas . Normal Roentgen Variants That May Simulate Disease, 6th edition Mosby 1996 . Keywords: french, hug, disim radiologie ACR: 4.13.

Noté 0.0/5 Atlas de poche d'anatomie radiologique, Maloine, 9782224028312. Amazon.fr ✓ : livraison en 1 jour ouvré sur des millions de livres.

Atlas de pathologie thoracique .. clinique et radiologique hebdomadaire, sanctionnée par l'évaluation .. radiographie normale ne permet aucunement d'élimi-

Examen radiologique du patient au cabinet dentaire ... de superpositions (les structures situées hors coupe et de structures normales pouvant simuler des.

16 déc. 2008 . Critique du livre RADIOLOGIE 100 dossiers corrigés & atlas . reconnaître le pathologique, faut-il encore avoir assimilé ce qui est normal.

Il ne s'agit pas d'un atlas complet de toutes les . L'atlas radiologique décrit les images allant des aspects de .. Radiographie normale du thorax de profil.

Paris, Société française de radiologie, 2004 : 269. Sickles EA . In : ACR BI-RADS® atlas, breast imaging reporting and data system. Reston, American College.

7 nov. 2011 . . abdominale ..... 11 c. Reconnaître les structures normales . ... An Atlas of

Interpretative Radiographic Anatomy of the dog and cat. Second Edition . Technique en Radiologie des Petits Animaux. CNVSPA-PMCAC.

Collège des Enseignants de Radiologie de France (CERF) . M01, n°5, Cours en ligne [www.info-radiologie.ch](http://www.info-radiologie.ch) - Atlas Radio-anatomiques, p.0 .. qui expliquent les bases de chaque technique de radiologie et analysent les images normales.

Aspects radiologiques propres à l'enfant : pièges et variantes +++ . - Fractures . Keats : Atlas des variantes (Mosby). Diméglio . Coude normal : profil strict +++.

Atlas de poche d'anatomie radiologique - Torsten-B Moeller. Cet atlas de poche expose de façon claire et didactique l'anatomie radiologique normale nécessa.

8 avr. 2013 . La biologie était normale notamment l'absence d'un syndrome . Le bilan radiologique standard du rachis cervical de face et de profil n'était pas . mal limité de l'atlas intéressant son arc antérieur et sa masse latérale gauche.

. Kolta, Karine Briot, Christian Roux (rhumatologue). 1 Radiographie standard 6 La radiographie normale et les la □ RAPPEL variantes 1 Radiographie standard.

Radiologie interventionnelle. EpauLe · Poignet · Hanche · Cheville · Rachis · Muscles · Viscosupplémentation. PRP. Principes et intérêts · Expérience · Exemples.

Consolidation normale : 3-6 mois . Signes radiologiques évocateurs: épaissement des . II = atlas pivotant autour de la masse latérale controlatérale.

opératoire est normal (numération formule sanguine, . Certes il n'existe pas d'image radiologique pathogno- .. Atlas de séméiologie radiologique, 2ème éd.,.

15 juil. 2016 . La radiographie pulmonaire est un examen qui permet de visualiser les poumons, la trachée, les bronches et la plèvre (feuillet qui entoure le.

Découvrez et achetez Atlas de poche de radiologie dentaire - Friedrich-Anton Pasler, Heiko Visser - Lavoisier sur [www.armitiere.com](http://www.armitiere.com).

Atlas de poche d'anatomie radiographique, Torsten B. Möller, Emil Reif, Maloine. . Rentrée universitaire · Médecine universitaire et Paramédical · Radiologie.

8 oct. 2010 . Purchase Anatomie du corps humain - Atlas d'Imagerie - 1st Edition. . pour présenter l'anatomie normale du corps humain : radiographie,.

23 Jul 2016 - 18 sec - Uploaded by Keisha P2- Anatomie radiologique de l'appareil respiratoire - Duration: 11:20. UNSSante 660 views .

Images radiologiques originales ou insolites · image. Atlas d'anatomie - Neurologie.

Radioanatomie des . Atlas d'anatomie - Autres régions. Radioanatomie et.

Très utile et ludique afin de mieux visualiser l'imagerie normale. Atlas de radiologie traumatique. Très complet ; à consulter impérativement en utilisant Internet.

Clarté nucale à 12 semaines d'aménorrhée (mesure normale) .. Agénésie dentaire : images radiologiques - fille de 14 ans - agénésies des 2e prémolaires.

Radiologie Brabois adultes . A l'état normal : Bronchioles et septa non .. après lobectomie moyenne droite normale. Ligne de jonction médiastinale antérieure.

service de radiologie \*\* service d'endocrinologie . On reproche à l'atlas de Greulich et Pyle d'avoir été établi à la fin des années 50 sur une .. sont normales alors que ces patientes ont une production d'oestrogènes normale, la testostérone.

28 janv. 2009 . très riche atlas de plus de 2200 photographies de dermatologie de très grande qualité ( finesse des . Texte, images anatomiques et liens vers des cas radiologiques. .

Echographie du cerveau foetal normal, pathologique,.

avec les différentes Sociétés de Radiologie concernées : Collège d'imagerie en ORL, Collège de. Radiologie ... d'hydrocéphalie à pression normale douteux.

F3-Les grands syndromes radiologiques thoraciques / Déc. 2007 . Le volume du territoire

condensé reste normal à la différence des opacités liées à un trouble.

A l'usage des manipulateurs de radiologie générale Jose-Manuel Punter . d'une glande, d'une structure approchant celle de la glande normale, dont elle dérive. . Le résultat obtenu est comparé à un atlas qui donne l'âge osseux en fonction.

Que faites-vous quand il est seul? Vous vous demandez ce que vous devriez faire? Mieux vous lisez le livre Lire PDF Atlas De Radiologie Normale En ligne Lire.

Imagerie normale. 21. 40. 5 . Atlas de poche de biotechnologie et de génie génétique, par R.D. Schmid . Atlas de poche de radiologie dentaire, par F.A. Pasler.

Un dysfonctionnement mécanique de l'Atlas peut également déranger le fonctionnement normal de la circulation sanguine et du système nerveux conduisant à.

Enseignement des spécialistes en Radiologie et Imagerie Médicale\*\*\*\* . This extensive teaching atlas demonstrates normal anatomy [over 100 brain.

Dans le RGO primaire, le développement staturo-pondéral est normal. Le RGO secondaire se . Le scan RX et/ou l'IRM sont centrés sur l'anomalie radiologique éventuelle. . A comparer avec atlas de référence pour la maturation osseuse.

17 mai 2011 . Aux équipes des services de radiologie de Blois, de Trousseau, Clocheville et . normale est bouleversée par la chirurgie, les variantes de la.